Lane Medical Library

Über das Sarkom der Darmbeinschaufel.

Inaugural-Dissertation

zur

Erlangung der Doktorwürde

in der

Medizin, Chirurgie und Geburtshülfe,

welche

nebst beigefügten Thesen

mit Zustimmung

der Hohen Medizinischen Fakultät

der Königlichen Universität Greifswald

am

Sonnabend, den 8. August 1903,

mittags 12½ Uhr,

öffentlich verteidigen wird

Kurt Krüger,

prakt. Arzt.

Opponenten:

Hans Hochheim, prakt. Arzt,

Bernhard Friedrich, prakt. Arzt.

Greifswald.

Druck von Julius Abel.

1903.

Gedruckt mit Genehmigung der Hohen Medizinischen
Fakultät der Königl. Universität Greifswald.
Dekan: Geh. Med.-Rat Professor Dr. Schulz.

Referent: Professor Dr. Grawitz.

Meinen lieben Eltern!

Digitized by the Internet Archive
in 2026

https://archive.org/details/IA40154012_0033

Wenn auch die Beckenknochen nicht allzuhäufig den Ausgangspunkt von Sarkomen bilden, so findet man sie doch häufiger beschrieben, als man nach den Lehrbüchern der Chirurgie erwarten dürfte. *Braunstein, Güldner, Büge* und andere haben in ihren Dissertationen Zusammenstellungen der in der Literatur bekannt gewordenen Fälle gemacht, und nach ihnen sind schon verschiedentlich Fälle von Beckensarkomen veröffentlicht worden.

Selten allerdings sind jugendliche Personen bis zum 15. Lebensjahre von derartigen Geschwülsten befallen worden; unter den im Jahre 1895 von *Güldner* zusammengestellten 89 Beckensarkomen finden sich nur drei, und sämtliche sind bei weiblichen Individuen zur Beobachtung gekommen. Dies seltene Vorkommen rechtfertigt es wohl, wenn ich diese wenigen in der Literatur bekannten Fälle dem meinigen vorausschicke.

1. Soc. anat. 1886. Mädchen, 10 Jahre. Rechtes Os ilei. Besteht 6 Monate. Beginn unter den Zeichen einer Koxalgie. Später erschien die Geschwulst. Oedem, Kachexie. Gangrän am Sakrum.

Die Geschwulst erstreckte sich, wie die Sektion ergab, auf den Oberschenkel, das Sakrum und die Beckenwirbelsäule. Die Vena cava inf. obliteriert durch einen voluminösen Thrombus. Sarkome in der Leber und der Lunge.

2. Havage l. c. S. 112.

Mädchen, 6 Monate alt. Os ilei links. Seit 4 Monaten bestehend. Eltern gesund. Grossvater starb 2 Jahre später an einem Unterschenkelsarkom. Kind litt an einer hartnäckigen

Verstopfung, die durch interne Mittel nicht zu beseitigen war. Später wurde der Allgemeinzustand schlechter.

In der linken Hüfte eine Schwellung, die auf den ersten Blick einem Abscesse glich, aber es handelte sich um eine Knochengeschwulst. Die Rektaluntersuchung ergab, dass die Fossa iliaca befallen war, ebenso die Sacrococcygealgegend. Kurze Zeit nachher Retentio urinae. Katheterisieren notwendig. Tumor wuchs sehr rasch. Aehnliche Geschwulst am Kopf. Marasmus. Tod.

3. Mädchen, 7 Jahre alt. Während 7 Monate wegen Ischias mit Hyperästhesie und Muskelkontraktur behandelt; dann Tumor in der Fossa iliaca entdeckt, ähnlich einem Abscess. Punktion, sarkomatöse Zellen. Oedem. Sarkomatose in den Knochen und inneren Organen.

4. Carl Nierle, Inaugural-Dissert., München 87.

Mädchen, 6 Jahre alt; seit 5 Wochen Geschwulst in der linken Seite des Leibes bemerkt, nicht schmerzhaft und sich allmählich vergrössernd. Oedem des linken Beines; Beschwerden beim Urinieren und bei der Defäkation. Sektion ergab Sarkom vom linken Darmbein ausgehend.

Eigener Fall.

Diesen wenigen in der Literatur bekannten Fällen möchte ich nun einen neuen an die Seite reihen, dessen Beschreibung mir von Herrn Prof. *Grawitz* freundlichst überlassen worden ist. Es handelt sich in diesem Falle um ein Sarkom des Os ilei, das eine solche Grösse erreicht hat, dass es fast das kleine Becken ausfüllt und dadurch einen so beträchtlichen Einfluss auf die Nachbarorgane ausübt, wie ich ihn in den vielen veröffentlichten Fällen nicht gefunden habe. Es verdient der Fall um so mehr veröffentlicht zu werden, als es sich um einen 10jährigen Knaben handelt.

Für mich hat dieser Fall ein ganz besonderes Interesse, da ich den Knaben, der am 18. August 1902 in die hiesige

Kinderklinik aufgenommen wurde und am 13. Februar 1903 verstarb, also während seiner ganzen Krankheit beobachtet habe. Das Krankenjournal ist mir von Herrn Geheimrat *Krabler* freundlichst zur Verfügung gestellt worden.

Die Anamnese ergibt folgendes:

Patient ist der zehnjährige Knabe W. M. aus Leopoldshagen; da er sowohl wie seine Grossmutter, bei der er in Pflege war, wenig intelligent sind, kann die Anamnese nur eine ungenaue sein.

Er hat im Alter von 2 Jahren laufen gelernt; im Alter von 8 Jahren Masern überstanden; ein Jahr später ist er angeblich wegen vereiterter Lymphdrüsen in der regio submandibular. sinistr. operiert worden, woran noch eine ungefähr $1^1/_2$ cm lange Narbe erinnert.

Dann ist Patient angeblich bis Ende Juli 1902, also ungefähr drei Wochen vor seiner Aufnahme vollständig gesund gewesen. Er klagte damals über Schmerzen im linken Kniegelenk, die sich hauptsächlich auf die mediale Seite desselben konzentrierten und besonders stark beim Gehen waren. Bald trat Kontraktur im Hüft- und Kniegelenk auf, sodass Patient sich nur hinkend mit Hülfe eines Stockes fortbewegen konnte; die letzte Zeit hat er im Bette zugebracht.

Irgend ein Grund für sein Leiden kann nicht angegeben werden.

Status am 19. VIII. 02.

Blasser Knabe mit schlaffer Muskulatur und geringem Fettpolster; am Knochensystem fallen die rachitisch verdickten Epiphysenenden der langen Röhrenknochen auf.

Lunge und Herz ohne besonderen Befund.

Abdomen leicht gewölbt; Leber Milz nicht vergrössert; in der unteren linken Abdominalgegend sind die Venen deutlich sichtbar. Das linke Hüftgelenk steht in mässiger Abduktion und starker Flexion, Kniegelenk leicht gebeugt; Verkürzung der Extremität nicht vorhanden. Starke Druckempfindlichkeit

im Verlaufe des N. ischiadicus und besonders an der Stelle, wo derselbe das kleine Becken verlässt. Sensibilitätsprüfung ergibt nichts positives, da Patient oft widersprechende Angaben macht.

Beim Gehen hinkt der Kranke stark und vermag sich nur mit Hülfe eines Stockes weiter zu bewegen.

Untersuchung der Beckenschaufeln ergibt nichts.

Der Urin ist klar, hellgelb, ohne Eiweiss.

Stuhlgang: fest und seit gestern zum zweitenmal erfolgt.

Gewicht: 23100 gr.

Es wird die Diagnose auf Ischias gestellt, und Injektion einer 3prozentigen Carbollösung einmal täglich im Verlaufe des N. ischiadicus verordnet. Die Injektion wird viermal wiederholt, die Schmerzhaftigkeit im Verlaufe des Nerven scheint nachzulassen.

Die Temperatur war bis zum Morgen des 25. August vollständig normal, am Abend steigt sie auf 39,9°.

Am folgenden Morgen, an dem die Temperatur wieder normal ist, wird eine nochmalige Untersuchung vorgenommen, die dann an der Innenfläche der linken Beckenschaufel eine Verhärtung ergibt, die vorne an der Spina ilei ant. sup. begann und am inneren Rande des os ilei nach vorne sich hinzieht. Auf Druck ist Schmerzhaftigkeit vorhanden, Perkussion ergibt in diesem Bereiche Dämpfung. Man denkt an einen Senkungsabscess oder Beckenosteomyelitis. Therapie: vollständige Bettruhe.

Die abendliche Temperatur sinkt täglich um einige Zehntel Grad, während die Morgentemperatur immer normal bleibt.

Am 29. August, an dem wieder normale Temperatur zurückkehrt, wird eine Untersuchung des Patienten im Bade durch Herrn Prof. *Tilmann* und Herrn Geheimrat *Krabler* vorgenommen, die aber zu keinem weiteren Resultate führt. Am 1. September wird, da man Fluktuation zu fühlen glaubt, die

Diagnose Abscess gestellt, der vielleicht von der Symphysis sacro-iliaca ausginge.

Am 4. September wird Patient von Herrn Prof. Dr. *Tilmann* in Narkose operiert. Nach einem längs der Beckenschaufel geführten Schnitt und Durchtrennung der Fascien wird auf einen vollständig abgekapselten Abscess gestossen, aus dem sich nach Eröffnung desselben 1—$1^1/_2$ ccm blutig gefärbter Eiter entleeren. Die Abscesshöhle, die austamponiert wird, hat vollständig glatte Wandungen. Der Verband bleibt liegen bis zum 10. abends, an welchem Tage die Temperatur morgens 37,9 beträgt und abends auf 39° steigt. Die Wundhöhle ist mit gesunden Granulationen ausgefüllt.

Für diese Temperaturerhöhung, wie für die am 16. und und 17. dieses Monats, kann kein Grund gefunden werden. Da die Flexionsstellung im Hüftgelenk unverändert bleibt, wird ein Streckverband angelegt, der bis zum 5. Oktober liegen bleibt.

Am 9. Oktober ist die Heilung so weit vorgeschritten, dass nur noch ein Heftpflasterverband nötig ist. Eine genauere Untersuchung, die jetzt wieder vorgenommen werden kann, ergibt, dass die ganze linke Beckenschaufel von einer Geschwulstmasse ausgefüllt ist, die sich genau abgrenzen lässt. Die Palpationsgrenze läuft von der Spina anter. super. nach dem Nabel zu etwa 1 cm oberhalb desselben vorbei, dann 2 cm rechts von der licea alba allmählich auf die Symphisis pubis zu; innerhalb dieses Gebietes ergibt die Perkussion vollständige Dämpfung. Bei Untersuchung per rectum findet man die rechte Beckengegend vollständig frei, während man links auf einen Tumor stösst, der das Rectum etwas nach rechts verdrängt hat, über dasselbe hinwegzieht und die Mittellinien um anderthalb Querfinger überragt. Der Tumor fühlt sich auch hier sehr prall an.

Am 20. Oktober wird die Untersuchung mit Röntgen-Strahlen ausgeführt; auf dem Bilde ist aber nichts zu erkennen.

So bleibt vorläufig derselbe Status, nur in den Venen des

linken Oberschenkels macht sich jetzt auch Stauung bemerkbar, während die Venen in der linken unteren Abdominalgegend und linken Thoraxseite schon als deutliche Erhabenheit zu sehen und zu fühlen sind.

Am 26. Oktober wird der Knabe von Herrn Prof. *Tilmann* zum zweitenmal operiert. Der neue Schnitt wird in der alten Narbe angelegt und nun nach oben und unten hin verlängert. In der Tiefe wird mehr auf die Darmbeinschaufel zu geschnitten, wobei man auf eine Fascie kommt, unter der man deutliche Fluktuation fühlt; die Fascie wird mit der Hohlsonde durchstossen, aus der dunkles Blut mit körnigen Granulationsmassen gemischt hervorfliesst; nach Spaltung der Fascie entleert sich die ganze Höhle, in der man hauptsächlich seitlich von der Symphysis sacro-iliaca rauhen Knochen fühlt; mit dem scharfen Löffel werden nekrotische Knochenteilchen entfernt. Sowohl aus der Schnittwunde wie aus der Tiefe blutet es ziemlich stark. Die ganze Höhle wird mit Jodoformgaze fest austamponiert. Eine Stunde später ist der Verband so durchblutet, dass derselbe erneuert werden muss.

Am Tage nach der Operation Befinden durchaus gut; Temperaturerhöhung tritt nicht ein. Um den alten Verband, der vollständig durchblutet ist, wird ein neuer herumgelegt.

Am 1. November Verbandwechsel. Es wird nur der zwischen den Wundrändern steckende Tampon entfernt, während der in der Höhle liegen bleibt. Die Wundränder bluten nicht, aseptischer Verband.

Am 2. tritt Temperatursteigerung ein.

Temperaturen: am 2. morgens 37,4 °, abends 38,9 °,
am 3. morgens 39,3 °, abends 39,8 °.
am 4. morgens 39,4 °, abends 39,2 °.

Von nun an lytischer Temperaturabfall, am 8. und 9. normale Temperatur.

Da am 2. kein besonderer Grund für die Temperatursteigerung sich finden lässt, wird noch abends ein Verband-

wechsel vorgenommen. Der alte Tampon wird vollständig entfernt; da dieser sowohl wie die Höhle sehr gut aussehen, wird jetzt dieselbe mit aseptischer Gaze austamponiert. Bei diesem wie bei späterem Verbandwechsel erleidet Patient stets schwere Blutverluste.

Vom 10. bis zum 26. November behält der Kranke leichtes Fieber bis 38,4, nur an zwei Tagen wird eine Temperatur von 39,5 ereicht; trotz dieses Fieberzustandes ist Allgemeinbefinden und Appetit stets gut.

Während bisher nur alle drei bis vier Tage ein Verbandwechsel nötig war, nimmt ungefähr vom 26. November die Sekretion eine solche Stärke an, dass trotz täglichen Verbandwechsels schon nach wenigen Stunden der Verband vollständig durchtränkt ist. Gleichzeitig macht sich ein sehr übler Geruch bemerkbar, der nach Austamponierung mit Jodoformgaze bald wieder schwindet.

Am 27. November setzt hohes Fieber ein, Temperaturen von 40, 40,2 werden wiederholt erreicht. Der Appetit lässt sehr nach, das Allgemeinbefinden verschlechtert sich, der Knabe, der bis zur zweiten Operation an Gewicht zugenommen hatte, magert ab und sieht sehr blass aus.

Um so mehr fällt die starke Stauung in den Venen auf, die sich nun auch auf die des Scrotums, des Dammes und des Afters ausgebreitet hat.

Mitte Dezember lässt die Sekretion der Wundhöhle nach, die Blutungen beim Verbandwechsel werden geringer; Appetit hebt sich, ebenso das Allgemeinbefinden.

Am 24. Dezember entleert sich durch einen schon vernarbten Teil der Wunde spontan stinkender Eiter; mit der Sonde gelangt man in eine 6 cm tiefe Höhle, die mit Jodoformgaze austamponiert wird.

Beim Verbandwechsel fällt eine kugliche Hervorwölbung der rechten Abdominalgegend in Nabelhöhe auf, die durch Palpation vollständig abzugrenzen ist von dem linksseitigen Becken-

tumor. Die Geschwulst fühlt sich weich an und die Perkussion ergibt Dämpfung. Da man in der Vorwölbung die starkgefüllte Blase vor sich hat, wird versucht, dieselbe mit dem festen Katheter zu entleeren, was aber nicht gelingt; mit dem weichen, durch den viel Urin zu Tage gefördert wird, gelangt man erst in die Blase nach Ueberwindung eines Hindernisses.

Vom 28. Dezember an hat Patient wieder normale Temperatur, die andauert bis zum 1. Januar. Das Allgemeinbefinden ist in dieser Zeit leidlich, wenn auch der Appetit sich nicht weiter gehoben hat.

Am 7. Januar 1903 geht die Temperatur wieder in die Höhe, aus welchem Grunde der Verband gewechselt wird, und steigt am Morgen des 10. Januar auf 40,2.

Beim Verbandwechsel macht sich wieder eine stärkere Blutung unangenehm bemerkbar. Gleichzeitig kann man eine Schwellung und Rötung der linken Abdominalgegend konstatieren, die auf Druck schmerzhaft ist; das Scrotum ist stark ödematös geschwollen, das Oedem des linken Fusses, das schon seit einigen Tagen besteht, ist stärker geworden und erstreckt sich bis zum Knie.

Am 15. Januar erfolgt spontaner Durchbruch von eitrigen Massen, Temperatur geht herunter, wenn auch leichtes Fieber bis wenige Tage vor seinem Tode bestehen bleibt; Schwellung, Rötung und Schmerzhaftigkeit der linken unteren Abdominalgegend verliert sich, ebenso das starke Oedem des Scrotums.

Am 22. Januar sind die Entzündungserscheinungen in dieser Gegend, ebenso das Oedem des Scrotums vollständig fort, während das des Beines bis zum Tode abwechselnd mehr oder weniger stark bleibt. Am Abend dieses Tages tritt zum erstenmal Harnverhaltung ein, die durch weichen Katheter leicht beseitigt werden kann. Der weiche Katheter muss mit Mercier eingetauscht werden, da es nicht mehr möglich ist, mit ersterem in die Blase zu gelangen.

Patient magert jetzt sichtlich ab.

Am 24. Januar ist das Präputium so stark geschwollen, dass ein Zurückziehen nicht möglich ist; um beim Katheterisieren die Asepsis nicht zu stören, wird das Präputium gespalten.

Am 3. Februar hat der Kranke zum erstenmal unter sich gemacht, und von nun an vermag Patient den Stuhl nicht mehr zu halten. In der darauf folgenden Nacht wird er von der Schwester überrascht, wie er auf allen vieren durch die Stube kriecht; einige ältere Kinder bekunden, dass er dies schon wiederholt getan hätte, und da Patient in den späteren Nächten trotz Verbotes dieses Manöver wiederholt, wird er in der Nacht zum 9. aus Rücksicht auf die andern Kinder in eine Zwangsjacke gesteckt. Nachts $11^1/_2$ Uhr werde ich durch Schreien und Poltern aus dem Schlafe geweckt; ich finde den Knaben den Kopf durch eine Gitterspalte des Bettes gesteckt vollständig erschöpft vor. Auf der Diele liegen erbrochene Massen, vor dem Munde steht blutiger Schaum, und mit stierem Blick werde ich angeguckt. Auf meine Fragen, ob er Schmerzen habe, antwortet er deutlich und klar: „Ja", worauf ich ihn ins Bett zurücklegte und katheterisierte. Da die Atmung sehr schlecht und Patient zu brechen anfängt, befreite ich ihn aus der Zwangsjacke. Wenige Augenblicke später wird Patient unklar und verfällt dann bald in klonische Krämpfe, die ungefähr eine Minute andauern und sich in der Nacht und am kommenden Vormittag noch einigemal wiederholen. Die Zuckungen treten zuerst im linken Arm auf und sind überhaupt links stärker als rechts. Das Gesicht ist verzerrt, die Bulbi wechseln ihre Stellung, die Pupillen sind weit und reaktionslos. In der Nacht wie in den folgenden Tagen schreit Patient zuweilen laut auf.

Am Morgen des 10. Februar beträgt die Temperatur 40,6, der Kranke ist vollständig unklar. Die Haut ist leicht bläulich verfärbt; die Atmung gleicht dem *Cheyne-Stokes*chen Atem-

phänomen; Puls 130—134. Die Sensibilität ist nicht gestört. Es besteht vollständige Nackenstarre, aber keine Hyperästhesie

Abendtemperatur 39,2.

Temperatur am 11. morgens 38,9.

Patient ist vollständig klar; er hat Kaffee zu sich genommen, klagt über Nacken- und Kopfschmerzen, die hauptsächlich sich im Hinterkopf konzentrieren. Er schreit häufiger auf, auf Befragen gibt er Schmerzen als Grund an. Der Urin wird wieder spontan entleert, Katheterisieren ist daher überflüssig.

Temperatur 12 Uhr mittags 37,2.

Abendtemperatur 37,9.

Temperatur am 12. morgens 36,9.

Patient hat in vergangener Nacht kaum geschlafen und nimmt nichts mehr zu sich. Er liegt still da, auf Fragen nickt er, die Atmung ruhiger, Nackenstarre besteht noch. Puls sehr schwach und schnell.

Abendtemperatur 37,2.

13. Februar nachts 4 Uhr exitus letalis.

Nachtragen möchte ich hier noch, dass der Knabe verschiedentlich an den heftigsten ischiasartigen Schmerzen gelitten hat, die zuerst durch feuchte Umschläge, später nur durch Morphium gelindert werden konnten.

Sektionsbefund.

Die am 13. Februar 1903 von Herrn Prof. *Grawitz* gemachte Sektion ergab folgenden Befund:

Die Leiche des 12jährigen Knaben ist äusserst mager; dürftige Muskulatur ist in Totenstarre; Haut weiss; der linke Oberschenkel ist stark angezogen, das Knie rechtwinklich gebeugt.

Bei Eröffnung der Bauchhöhle drängen sich die Darmschlingen, besonders stark die Flexura sigmoidea, hervor; auch die übrigen Darmschlingen sind teils durch Gas, teils durch festen Inhalt ausgedehnt, ihre Oberfläche ist gelblich grau; die

Mesenterialdrüsen ragen in dem fettarmen Gekröse als blassgraue, bohnengrosse Körper hervor.

Die Lungen lassen nach Entfernung des Brustbeins interstitielles Emphysem in den vorderen blassgrauen Partien erkennen; Pleuren zart und dünn; Parenchym durchweg lufthaltig.

Das Herz ist ziemlich gross; der linke Ventrikel kräftig, deutlich hypertrophisch. Das Perikard absolut fettarm; Klappen intakt.

Nach Freilegung der Beckenorgane sieht man die ausgedehnte Harnblase mit ihrem Fundus nach dem Nabel zu aufgerichtet. Der linke Ureter zieht als ein dickwandiger, reichlich zwei Daumen dicker Schlauch im Bogen über eine retroperitoneale Geschwulst hinweg, welche in der linken Seite aus der Tiefe des Beckens hervorragt und an der Spina anterior superior links mit einer hier in die Tiefe führenden Operationswunde kommuniziert. Beim Verfolgen des linken Ureters zeigt sich, dass die Erweiterung und Wandverdickung am stärksten dort ist, wo der Harnleiter über die von hinten her halbkugelig vorragende Geschwulst gespannt ist; dünnwandig dagegen ist der durch die Harnblase hindurchziehende letzte Abschnitt des Ureters, der hier für die Sonde gerade durchgängig ist. Von der Geschwulst ist der Ureter nirgends durchwachsen. Die linke Niere ist in einen grossen, vielkammerigen Cystensack verwandelt, welcher eine klare, wässerige Flüssigkeit enthält und um das stark erweiterte von weisser Schleimhaut ausgekleidete Nierenbecken Reste von Parenchym bis etwa zur Dicke von kaum 1 cm erkennen lässt.

Der rechte Ureter misst ebenfalls in prallem Füllungszustande 1—2 cm im Durchmesser; er erscheint weniger verdickt und verschwindet rechts mit dem stark erweiterten Rektum, wo durch die von links her gewucherte Geschwulst ein mächtiger Druck innerhalb des Beckens besteht.

Es wird nun der Versuch gemacht, beide Nieren samt den

Beckenorganen in Zusammenhang mit dem Rektum herauszunehmen, ohne den augenscheinlich vom Becken ausgegangenen Tumor zu verletzen. Mit grosser Schwierigkeit lassen sich auf der rechten Seite die Beckenorgane einigermassen ablösen, während die Harnblase auf ihrer linken Seite bis in das Gebiet der Prostata hinein derart von einer weichen, schmutziggrauen, vollständig zerfallenen Tumormasse umgeben wird, dass diese letztere behufs Herausnahme durchtrennt werden muss. Hierbei entleeren sich aus dem Schnitte schmutzig-gelbliche, teils grünbraune, stellenweise wie blutiger Eiter aussehende Massen.

Die Wand der Harnblase zeigt sich nach der Herausnahme infolge sehr starker Hypertrophie der Muscularis bis fast 1 cm dick; Schleimhaut weiss. Im ganzen Gebiet der linken Seite des Blasenhalses besteht starkes Oedem; der Uebergang in die Harnröhre ist durch kleine erweiterte Venchen erkennbar; von einer Prostata ist nur eine minimale Verdickung wahrzunehmen.

Mastdarm, Harnblase und Ureteren sind auf einen höchstens 3 cm breiten Raum von links her zusammengepresst. Die rechte Niere ist etwas vergrössert, aber nicht entfernt in dem Masse wie die linke; auch hier besteht ein mässiger Grad von Hydronephrose, aber es ist noch reichlich Rand- und Markgewebe vorhanden; die Schleimhaut des Nierenbeckens und Ureters weiss, in der Harnblase ca. 20 ccm Urin.

Das Becken wird herausgenommen, beide Hüftgelenke sind intakt. Die linke Darmbeinschaufel erscheint nach aussen hin nicht konkav, sondern sie zeigt eine erhebliche Vorbuckelung, welche auf ihrer höchsten Stelle etwa 3 cm über das normale Niveau hervorragt.

Die Geschwulst liegt gewissermassen innerhalb der linken Beckenschaufel, denn während die Hervorbuckelung noch von einer Knochenschale umgeben ist, geht nach innen der Tumor

ohne Begrenzung in die erwähnten retroperitonealen grossen Knollen über.

Sehr charakteristisch ist das Bild der Beckenarterien; während nämlich die Aorta ziemlich eng und dünnwandig die rechte Arteria iliaca communis in normalem Verlaufe in das Becken abgibt, macht links die Arteria iliaca communis einen nach vorne stark konvexen Bogen über die Geschwulstmasse hinweg, und man sieht auch auf der Abbildung, wie sich die Arteria hypogastrica in dem Tumor verliert.

Die Leber unverändert, völlig fettarm mit sehr undeutlicher Acinuszeichnung.

Milz 8 : 5 : $2^1/_2$ cm. Kapsel zart, Parenchym hellrot, von normaler Konsistenz.

Magen und Darm ohne erhebliche Anomalien. Die Flexura sigmoidea zeigt bedeutende Hypertrophie der Muscularis. Das Rektum ist eng, Schleimhaut grau, nirgends ist die Wand von Geschwulst ergriffen.

Beide Nebennieren, Pankreas unverändert.

Das Gehirn ist stark ödematös, die Häute zeigen keine pathologische Veränderung. Bei genauerer Untersuchung erkennt man noch, dass die Gyri auf der rechten Seite breiter sind; die Pia ist hier fester, und beim Einschnitt zeigt sich frische Encephalitis auf der rechten Seite.

Diagnose: Sarcoma ossis ilei sinistri, Hydronephrosis duplex praecipue renis sinistri; Necrosis partialis pelvis. Encephalitis metastatica Praecunii dextri. Hyperplasis trabecularis vesicae; Hypertrophia muscularis flexurae sigmoidis. Hypertrophia cordis tatius, praecipue ventriculi sinistri. Emphysema pulmonum.

Bemerkungen über den Leichenbefund.

Die Beckenorgane sind also auf die rechte Seite und nach oben gedrängt worden durch einen der linken Beckenschaufel

aufsitzenden und fast die ganze Beckenöffnung ausfüllenden Tumor, über den die Arteria iliaca hinwegläuft, während die Arteria hypogastrica sich im Tumor verliert. Die das kleine Becken durchziehenden Organe sind also auf einen kaum handbreiten Raum zusammengedrängt, der in der Abbildung dunkel aussieht und zwischen der Geschwulst und der linea arcuata liegt. Zeugnis von der Raumbeschränkung liefert die Hypertrophie der Muscularis der Flexura pigmoidea, die ausreichte, den Kopf hindurchzupressen, sodass zu Lebzeiten keine Störungen der Defäkation sich bemerkbar machten. Die Ampulle war vollständig frei von Kot, der sich oberhalb des kleinen Beckens angesammelt hatte. Ebenfalls durch die Raumbeschränkung hervorgebracht ist die starke Hydronephrose der linken Niere, — Nierengewebe ist hier fast garnicht mehr vorhanden — und die mächtige Erweiterung des linken Ureters begünstigt noch durch eine Knickung, die er durch den unter ihm liegenden Tumor erfährt; das unterste Ende desselben mündet normal weit in die Blase. Da eine Knickung des rechten Ureters fehlt, finden wir hier den Ureter geringer als links dilatiert und nur eine beginnende Hydronephrose der rechten Niere.

Die Harnblase ist nach rechts bis zur Nabelhöhe dislociert; ihre Muskulatur ist infolge des erschwerten Urinabflusses durch die Knickung der Urethra strak hypertrophiert.

An den Lungen finden wir starkes interstitielles Emphysem, das zurückzuführen ist auf das Schreien in der fraglichen Nacht, also auf die Kompression der Luft, die eine Zerreissung der Alveolen zur Folge hatte.

Das Herz und besonders stark der linke Ventrikel ist hypertrophiert infolge der erschwerten Urinsekretion.

Epikrise des klinischen Verlaufes.

Da Patient fast vom Beginne seiner Erkankung bis zu seinem Tode in hiesiger Kinderklinik gelegen hat, so konnte

die Entwicklung des Tumors genau beobachtet werden. Wenn auch der Kranke angibt, dass er die ersten Schmerzen und die ersten Gehstörungen erst drei Wochen vor seiner Aufnahme, also ungefähr anfangs August bemerkt habe, so liegt doch der wirkliche Beginn der Erkrankung viel weiter zurück, wie weit, lässt sich auch nicht ungefähr bestimmen. Erst von dem Augenblicke an, wo der Tumor durch seine Grösse, vielleicht begünstigt durch seinen Sitz auf wichtigere Organe seiner Umgebung seinen unheilvollen Einfluss geltend machen kann, wird vom Patienten und seiner Umgebung der Beginn der Erkrankung gerechnet.

Wie fast bei allen bisher beschriebenen Beckensarkomen, so auch in dem vorliegenden Falle, sind die ersten Sekundärerscheinungen sensibler und notorischer Art. Patient gibt selbst an, dass erst Schmerzen in seiner linken Extremität und bald Gehstörungen aufgetreten wären. Auch während seines Aufenthaltes hier hatte er unter den heftigsten Schmerzen zu leiden, deren Art er leider nicht beschreiben konnte, die zurückzuführen sind auf eine Druckwirkung des Tumors auf den Nerven oder auf eine diffuse Ausbreitung der malignen Geschwulst in das Nachbargewebe ohne Unterschied ihrer Struktur, also auch in die Nervenfasern. Zur Zeit der Aufnahme berühren in aufrechter Stellung die Zehenspitzen soeben den Boden, das ganze linke Bein ist nach aussen rotiert und abduziert, die Stellung des Beines gleicht somit ausserordentlich einer luxatio obturatoria. Wahrscheinlich wird diese Haltung hervorgerufen durch den Druck des Tumors auf den M. ileopsoas, dessen Verkürzung eine Abduktion und Aussenrotation zur Folge hat. Wie weit die aktive Beweglichkeit im Hüftgelenk noch vorhanden ist, kann nicht festgestellt werden. Ob objektiv nachweisbare sensible Störungen bestehen, lässt sich nicht entscheiden, da Patient bei jeder Untersuchung so widersprechende Angaben macht, dass man zu einem sicheren Abschluss nicht kommen kann. Mit Sicherheit können allerdings

die typischen Druckpunkte im Verlaufe des N. ischiadicus festgestellt werden und besonders schmerzhaft ist die Austrittstelle der Nerven aus dem kleinen Becken.

Schon damals wurde notiert, dass die Venen der linken unteren Abdominalgegend deutlicher hervortreten als in der rechten, woraus doch mit Sicherheit zu schliessen ist, dass der Tumor schon eine Kompression auf die Beckenvenen ausüben musste, aber trotzdem wurde nichts von einem solchen gefühlt, vielleicht infolge starker Spannung der Bauchdecken.

Am 25. August wird Patient zum erstenmal operiert, da man in einem nun gefundenen Tumor einen Abscess vermutete. Ueber die Natur der glattwandigen bei der ersten Operation sich vorfindenden Abscesshöhle ist man verschiedener Ansicht; man glaubt, dass es sich um eine vom Darmkanal aus infizierte und vereiterte Lymhpdrüse handele. Betonen will ich hier noch einmal, dass Patient vor dieser Operation durch Herrn Geheimrat *Krabler* und Herrn Prof. Dr. *Tilmann* im Bade untersucht wurde, aber nichts von einem tiefer liegenden Tumor gefühlt werden konnte. Am 9. Oktober, also ungefähr vier Wochen später, ist die Verheilung der alten Operationswunde, die stets wie eine aseptische aussah, so weit vorgeschritten, dass eine abermalige genauere Untersuchung vorgenommen werden kann. Und nun ist es merkwürdig, dass der Tumor in dieser doch kurzen Zeit eine solche Grösse angenommen hat, dass er das kleine Becken vollständig ausfüllt, der vorderen Bauchwand anliegt, Nabelhöhe und Mittellinie um 1—2 cm überragt. Aus diesem Befunde möchte ich nun behaupten, dass es sich auch bei der ersten Operation nicht um eine vereiterte Lymphdrüse gehandelt hat, sondern dass das Messer des Chirurgen mitten im Sarkom gewesen ist und die wenigen Kubikcentimeter schmutzigen Eiters weiter nichts als zerfallene Sarkommassen gewesen sind. Wenn auch eine mikroskopische Untersuchung damals unterlassen wurde, so hat dies keine Bedeutung weiter, denn eine Untersuchung der bei der 2. Operation erlangten

Detritusmassen im pathologischen Institut ergab keinen sicheren Anhalt für einen malignen Tumor, sondern nur Trümmer kleiner Zellen, die ganz gut mit der Diagnose eines chronischen osteomyelitischen Prozesses, unter der sie eingeliefert wurden, im Einklang standen.

Später hat der Tumor seine äusserlich palpierbaren Grenzen kaum noch verändert.

In dieser Zeit des rapiden Wachstums steigern sich die subjektiven Beschwerden; die Sekundärerscheinungen, hervorgerufen durch den alles beiseite drängenden Tumor, beherrschen das gesamte Krankheitsbild. Die ischiasartigen Schmerzen, unterbrochen von freien Intervallen, treten häufiger, heftiger auf und sind schliesslich nur durch Morphium zu bekämpfen. Stärker wird auch der Druck des Tumors auf die Vena iliaca externa, die schliesslich nicht mehr imstande ist, das Blut aus der linken Extremität dem Herzen zuzuführen. Da der Druck, den der Tumor auf die Vene ausübt, sich nur ganz allmählich steigert, so ist es dem Körper möglich, auf einem sich immer mehr ausbildenden Collateralkreislauf das Blut aus der linken Extremität fortzuschaffen, bevor in demselben Stauung, Oedeme sich bemerkbar machen. Die Vena circumflexa ilium superficialis und die vena epigastrica superficialis sin., die schon, wie oben erwähnt, zur Zeit der Aufnahme deutlich hervortreten, nehmen mit der Zeit ein immer grösseres Volumen an und sind schliesslich als strangförmige Gebilde zu sehen und zu fühlen. Die Hauptaufgabe, für die verengte Beckenvene einzutreten, fiel der Vena circumflexa ilium superficialis zu, vielleicht daher, weil sie mit einer grösseren Vene, der Vena thoracalis lateralis, anastomosierte, die, um ihrer Aufgabe zu genügen, wenn man so sagen darf, hypertrophierte. Erst als dieser Collateralkreislauf nicht mehr genügte, traten Stauung in den Venen der unteren Extremität, des Scrotums, des Afters, des Dammes und schliesslich Oedeme auf, die bis ans Lebensende blieben.

Nicht ohne Einfluss blieb der Tumor auf den Harnapparat. Mit Bestimmtheit ist zu sagen, dass bis zum Tage der ersten Operation keine Störungen sich bemerkbar machten; Patient liess oft und wenig Urin. Ende September erst fällt es auf, dass Patient selten und Mengen von Urin nach längerem Drängen lässt, ein sehr hoher Stand des Fundus der Blase liess sich schon jetzt durch Perkussion nachweisen. Ende Dezember konnte die Blase schon einen kugeligen Tumor vortäuschen; man versuchte damals mit einem metallenen Katheter sie zu entleeren, aber infolge der Verschiebung des Fundus vesicae urinariae durch den Tumor war schon eine so bedeutende Knickung der Urethra an der Pars membranacea, die im Beckenbindegewebe festsitzt, hervorgerufen, dass es nicht möglich war, mit demselben durchzudringen. Am 22. Januar vermag Patient den immer stärker werdenden Widerstand trotz seiner hypertrophierten Blase nicht mehr zu überwinden, es tritt Harnverhaltung ein bis anderthalb Tage vor seinem Tode, wo der Harn wieder spontan gelassen wird. Ueber Schmerzen in der Nierengegend hat Patient nie geklagt.

Die Symptome, die der Digestionsapparat darbietet, bestehen in einfachen Dislokationserscheinungen, indem die Eingeweide mehr oder weniger nach der gesunden Seite hin verdrängt werden; subjektive Beschwerden bestehen überhaupt nicht, Patient hat regelmässigen und festen Stuhl. Erst vom 3. Februar treten häufige Diarrhöen auf, die wohl hervorgerufen sind durch venöse Störungen in der Darmschleimhaut.

Das Befinden des Patienten war in der ersten Zeit durchaus gut, wofür auch seine Gewichtszunahme spricht. Erst von dem Augenblick an, wo er unter den starken Blutverlusten, der sekundären Infektion und der starken Sekretion zu leiden hat, verfallen seine Kräfte, und bekommt Patient ein kachektisches Aussehen.

Differentialdiagnose.

Die klinische Diagnose eines Beckensarkoms kann, wie auch in unserm Falle, eine sehr schwierige werden, besonders wenn von einem Tumor noch nichts zu fühlen ist; unter den vielen Beckensarkomen, die veröffentlicht worden sind, finden wir eine beträchtliche Anzahl, bei denen die Diagnose erst durch die Sektion gestellt wurde.

Besonders bei jugendlichen Personen, bei denen Sarkome von den Beckenknochen ausgehend selten beobachtet worden sind, muss man an einen osteomyelitischen Prozess denken, um so mehr, als er einen schleichenden oder subakuten Verlauf nehmen kann, wobei es nur sehr langsam zu einer Abscessbildung kommt, und Fieber durchaus kein zuverlässiges Merkmal ist. Sollte man hier nicht durch Zählung der weissen Blutkörperchen zu einer Differentialdiagnose gelangen können?

Weniger schwierig ist die Differentialdiagnose zwischen einem Beckensarkom und anderen am Becken auftretenden Geschwülsten, unter denen am meisten das Enchondrom in Betracht kommt.

Zu achten ist hierbei auf den Sitz der Geschwulst, die Art des Auftretens, die äussere Beschaffenheit der Tumoren und den Verlauf der Krankheit. Ein Enchondrom nimmt meistens seinen Ausgangspunkt vom Scham- und Sitzbein und der Symphysis sacro-iliaca, während die Fossa iliaca interna und externa der Lieblingssitz der Sarkome sind; auch in unserem Falle hat der Tumor, wie die Sektion später bestätigt hat, seinen Ausgangspunkt von hier genommen. Ausserdem tritt dat Enchondrom schleichend auf und macht meist erst so spät Kompressionserscheinungen, dass der Tumor zuerst entdeckt wird, während das Sarkom frühzeitig die heftigsten Schmerzen und bald auch Kompressionserscheinugen hervorruft. Zu achten ist auch auf die äussere Beschaffenheit: das Enchondrom besitzt eine höckerige, das Sarkom aber eine mehr glatte Oberfläche. Auch die Konsistenz ist verschieden, was aber in der

Tiefe schwer zu unterscheiden ist. Im späteren Verlaufe der Krankheit ist für die Diagnose entscheidend das Wachstum der Geschwulst; das Sarkom wächst schnell und ruft schon früh Störungen im Allgemeinbefinden hervor, während das Enchondrom schon beträchtliche Grösse erreicht haben muss, ehe es lokale Erkrankungserscheinungen bewirkt.

In Betracht kommen noch andere Tumoren, auf die ich nicht weiter eingehen will, dann Caries des Kreuzbeins und hauptsächlich Ischias.

Abgesehen von ganz vereinzelten Fällen, so dem, den *Hermann Schilling*, München 1900, veröffentlicht hat, bei dem durch den Tumor nur symptomatische Erscheinungen vom Digestionsapparat hervorgerufen sind, finden wir bei allen anderen Fällen die ersten Sekundärerscheinungen von seiten des Nervensystems, entweder ischiasartige Schmerzen oder Schmerzen um Hüfte und Kreuzbein je nach dem Sitze des Tumors. Es ist also Sache des Arztes, sobald er die gewöhnliche Ischias ausschliessen kann, an die symptomatische Neuralgie im Gebiete des N. Ischiadicus zu denken, für die charakteristisch ist, dass sie plötzlich ohne irgend welche Ursache auftritt und intermittierend ist. Vielleicht macht der Befund, den ich in diesem Falle erheben konnte und auf den auch schon in vereinzelten Veröffentlichungen aufmerksam gemacht worden ist, dass der Druckschmerz an der Austrittsstelle des Nerven aus dem kleinen Becken am grössten ist, differentialdiagnostisch von Wert werden.

Pflicht eines Arztes ist es, sobald auch nur der leiseste Verdacht einer symptomatischen Neuralgie in ihm wach wird, auch wenn kein Tumor zu fühlen ist, den Patienten einem grösseren Krankenhause zu überweisen, um hier mit Hülfe der Röntgenstrahlen vielleicht zu einer frühzeitigen Diagnose zu gelangen.

Ich bin auf dieselbe etwas genauer eingegangen, weil von ihr Prognose und Therapie abhängt; je früher die Diagnose

„Beckentumor" gestellt wird, um so günstiger Prognose und erfolgreicher Therapie. Natürlich ist bei der Prognose auch der Ausgangspunkt des Tumors in Betracht zu ziehen und, stets ist daran zu denken, ob nicht schon Metastasenbildung eingetreten ist. Leider ist es unmöglich, auch nur annähernd einen Zeitpunkt festzusetzen, wann dieselbe erfolgt. Im allgemeinen wird behauptet, dass je älter, je grösser, je blutreicher, je weicher, je kleinzelliger das Sarkom, und je blutreicher der Mutterboden, desto grösser die Gefahr der Metastasenbildung ist.

Alle diese begünstigenden Momente treffen, wie später die Sektion ergab, für unsern Tumor zu, und doch ist von metastatischen Sarkomknoten nichts zu finden. *Ost* dagegen hat einen Fall veröffentlicht, wo schon nach 7 Wochen Metastasenbildung eingetreten ist. Man sieht hieraus, dass hierbei noch ein Etwas in Betracht kommt, das wir noch nicht kennen. Die einzige Hülfe wird nur vom Messer des Chirurgen zu erwarten sein und auch dann nur, wenn das Sarkom noch nicht all zu viel ergriffen hat. Es ist kein Wunder, wenn bei derartigen Operationen die Erfolge viel zu wünschen übrig lassen. In den letzten Iahren ist günstiger berichtet worden; so hat *F. Krause*, Altona, bei einem 35jährigen Mann ein periostales Sarkom von Mannesfaustgrösse am linken horizontalen Schambeinast operiert. Es wurde dieser Skeletteil bis dicht ans Tubercul. illopectimeum, der obere Abschnitt des absteigenden Schambeinastes, die Symphyse und die unmittelbar angrenzende Knochenschicht durch Meissel entfernt. Ein Jahr später ist Patient noch ohne Recidiv gewesen. Da der Mann jegliche Arbeit verrichtete, zog er sich beim Heben einer schweren Last einen Bruch an der operierten Stelle zu, die durch Transplantation vom Knochen-Periostlappen geheilt wurde. Ein bei weitem umfangreicheres Sarkom, das auch schon die Arter. und Ven. iliaca communis durchwachsen hatte, ist von *Salistschef* operiert worden. Der Tumor hatte das Foramen obturatorium

vollständig durchwachsen und reichte bis zur Symphysis pubis; der absteigende Ast des Schambeins und der aufsteigende des Sitzbeins waren unmittelbar mit der Geschwulstmasse verwachsen; das ganze Os innominatum musste entfernt werden; der Defekt wurde gedeckt, indem man den Schnitt des M. glutaeus maximus und M. psoas maior mit der Muskulatur der vorderen Bauchwand vernähte. Trotzdem noch eine partielle Vereiterung des unteren Wundwinkels eingetreten ist, besass die Narbe später solche Festigkeit, dass ein Vorfall der Eingeweide nicht eingetreten ist.

Aetiologie.

Es ist hier nicht der Ort, um alle Geschwulsttheorien an dem vorliegenden Falle auf ihre Stichhaltigkeit zu prüfen. Das Wesentliche ist, dass es uns nicht gelungen ist, in der Anamnese irgend ein Trauma oder eine andere Gelegenheitsursache ausfindig zu machen.

Ebenso dasselbe trifft auch für die vier Fälle, die ich den meinigen vorausgeschickt habe, zu, wie ja in der Mehrzahl der Fälle von Geschwülsten überhaupt irgend ein ätiologisches Moment sich nicht wird nachweisen lassen. Wenn also auch das Trauma eine Beziehung zur Genese der Geschwülste haben mag, so ist es doch sicher nicht der einzige Entstehungsgrund derselben. Es ist daher natürlich, dass die Forscher noch viele andere Möglichkeiten der Entstehung der Neubildungen in Betracht gezogen haben, ohne bisher allerdings zu einem abschliessenden Urteil gekommen zu sein.

Bei dem ungeheuren Aufschwung, den die Bakteriologie in den letzten Jahren genommen hat, ist es begreiflich, dass auch sie von einigen Autoren in den Kreis der Betrachtungen gezogen worden ist; und es lässt sich auch nicht leugnen, dass namentlich zwischen malignen Tumoren und chronischen Infektionskrankheiten eine grosse Aehnlichkeit besteht, namentlich da die letzteren ebenfalls zu Geschwulstbildungen, den sogen.

Infektionsgeschwülsten, führen können. Auch bei der Tuberkulose, namentlich der Knochentuberkulose, wird von den Patienten sehr häufig ein Trauma als Grund angegeben, und wie es scheint, in einigen Fällen mit Recht. Trotzdem wird niemand daran zweifeln, dass hier die eigentliche Ursache der T. B.-Bazillus ist, für den das Trauma nur einen günstigen Nährboden schafft. Dasselbe könnte auch bei den malignen Tumoren der Fall sein, so dass beide ätiologische Momente in Betracht kommen, das eine als Grund-, das andere als Gelegenheitsursache. So würde es auch verständlich, dass in vielen Fällen von malignen Geschwülsten eine Gelegenheitsursache nicht angegeben werden kann; die Disposition hätte man sich in einem solchen Falle so mächtig zu denken, dass die Parasiten sich auch ohne Vorbereitung des Bodens durch eine Gelegenheitsursache in den krankhaft veranlagten Geweben ansiedeln könnten.

Sehr ähnlich ist es mit der Erkrankung an Tuberkulose. Höchst selten gehen wohl 1 Jahr alte Kinder an primärer Tuberkulose zu Grunde, ohne dass Infektionskrankheiten wie Keuchhusten, Masern den Boden zur Erkrankung geebnet haben; und doch ist mir ein Fall erinnerlich, wo ein anfangs vollständig gesundes Kind trotz guter Pflege, guter Luft und gesunder Umgebung allmählich zu Grunde ging und, wie die Sektion nachher bestätigte, an ausgesprochener Tuberkulose. Früher würde man gesagt haben, der Keim habe schon in dem Kinde drin gesteckt, heute sagt man, die Disposition war eine so grosse, dass die Tuberkelbazillen den günstigsten Boden fanden.

Am meisten ansprechend ist die Theorie *Virchows*, der eine lokale Disposition voraussetzt, die ererbt oder erworben sein kann. Für die Vererbung der Disposition spricht die Tatsache, dass gerade die meisten Beckensarkome von der fossa ilei externa oder interna ausgehen, einmal in Fällen, wo ein Trauma entschieden bestritten wird, und selbst dann, wenn ein solches den Rücken betroffen hat; für die Erwerbung spricht ein Fall von

Hodensarkom, den *Brunne* 1903 veröffentlicht hat. Es handelt sich hier um einen Patienten, der 5 Jahre lang wegen eines oberhalb des Kniees amputierten Oberschenkels eine zu weit gearbeitete Prothese getragen hat. Patient gibt nun mit aller Bestimmtheit an, dass sie von Anfang an seinen linken Hoden gedrückt und einen Stoss gegen denselben bei jedem Schritt verursacht habe. Erst November 1902 traten heftige Schmerzen in der linken Leistengegend auf, und im Dezember zeigt sich eine Geschwulst des Hodens, die eine geringe Zeit später operiert sich als Sarkom herausstellte. Bei diesem Fall kann man wohl mit Recht von einer erworbenen Disposition reden; gleichzeitig wird *Billroths* Ansicht widerlegt, der eine ganze spezifische Disposition des Individuums voraussetzt. Erinnern will ich noch an den Schornsteinfeger- und Paraffinkrebs; nach *Billroth* käme den Schornsteinfegern eine ganz spezifische Disposition zu, mir scheint, man müsse viel mehr auf die Art des einwirkenden Traumas achten.

Mikroskopischer Befund.

Makroskopisch zeigt der Tumor auf dem Durchschnitte nur in den Randpartien eine weissgraue Farbe, stellenweise rötlich injiciert, während nach dem Centrum hin, das schliesslich ganz in Verfall geraten ist, die Gefässentwicklung überwiegt.

Das frische Zellpräparat zeigt im wesentlichen freie Kerne von rundlicher Form mit deutlichen Kernkörperchen, umgeben von einem Schatten von Zelleib; wo letzterer noch gut erhalten ist, erscheint er schmal, rundlich gestaltet. An Grösse entsprechen diese Zellen den Lymphocyten, sind aber durch den mit einem oder mehreren Kernkörperchen versehenen Kern, ferner durch die grosse Gebrechlichkeit des Zelleibs als Tumorzellen charakterisiert. Zwischen ihnen finden sich reichlich rote Blutkörperchen.

Zur Untersuchung am gehärteten und gefärbten Präparat

werden mehrere Zellen aus den Randpartien des Tumors ausgewählt, welche ein mehr glasiges durchscheinendes Aussehen haben und offenbar am wenigsten durch Zerfall oder Blutungen tangiert sind. In ihnen tritt neben infiltrativem Wachstum der Sarkomcharakter des Tumors sehr deutlich hervor. Das Tumorgewebe besteht fast nur aus dichtgedrängten, intensiv sich färbenden Kernen, die sehr selten nur noch von einem schmalen Protoplasmaleib umgeben sind und an Grösse die roten Blutkörperchen etwas übertreffen; es ist durchsetzt von reichlichen Blutgefässen, aus denen stellenweise kleine Blutungen in das Tumorgewebe erfolgt sind. Das infiltrative Wachstum der Geschwulst zeigt sich besonders charakterisiert an dem Fettgewebe und dem quergestreiften Muskelgewebe. Hier sieht man sehr deutlich, wie das Grundgewebe allmählich von dem andrängenden Tumor umwachsen und verdrängt wird, dass es sich also um eine maligne Geschwulst handelt. Nach der mikroskopischen Untersuchung ist also der Tumor als ein Rundzellensarkom zu bezeichnen.

Ob es sich um ein periostales oder myelogenes Sarkom handelt, lässt sich meistens nur in den Anfangsstadien des Tumors entscheiden und bei den dünnen Beckenknochen besonders schwer. Höchstwahrscheinlich handelt es sich hier um ein myelogenes Sarkom: der Tumor hat in der Diploe, wenn auch nicht vollständig central, seinen Anfang genommen, die Innenfläche des Knochens deshalb zuerst durchbrochen, nach hier sein ganzes Wachstum entwickelt, die Aussenseite allmählich infiltriert und substituiert und das Periost zu einer ossifizierenden Tätigkeit gezwungen. Für myelogenes Sarkom spricht auch der frühe Verfall, das schnelle Wachstum, die Grösse des Tumors und der Gefässereichtum desselben.

Am Schlusse meiner Arbeit ist es mir eine angenehme Pflicht, Herrn Professor Dr. *P. Grawitz* für die freundliche Ueberweisung des Themas und die liebenswürdige Unterstützung bei dessen Bearbeitung, sowie Herrn Geheimrat Dr. *Krabler* für die Ueberlassung der Krankengeschichte meinen aufrichtigsten Dank zu sagen.

Literatur.

1. Goede, Carl, Das Trauma als Ursache von Tumoren, Inaugural-Dissertation Greifswald 1900.
2. Virchow, Krankhafte Geschwülste.
3. Lücke, Handbuch der allgemeinen und speziellen Chirurgie v. Pitha und Billroth.
4. Ziegler, Ernst, Allgemeine und spezielle Pathologie.
5. Leser, Edmund, Spezielle Chirurgie.
6. Tegeler, Ernst, Sarkom des os sacrum. Inaugural-Dissertation 97.
7. Güldner, Karl, Über primäre Beckensarkome. Rostock 95.
8. Erken, Ludwig, Über Beckensarkome. München 1894.
9. Perrenon, Carl, Über ein myologenes Sarkom des Beckens von enormem Umfang. München 98.
10. Nierle, Carl, Drei Fälle von Sarkom des Darmbeins.
11. Henrici, Hans, Über Beckensarkome. München 98.
12. Braunstein, Iwan, Über Beckengeschwülste. Bonn 88.
13. Frank, Richard, Über Beckentumoren 86.
14. Brunne, Ernst Eduard, Ein Fall von Hodensarkom auf traumatischer Basis. Ein Beitrag zur Ätiologie der malignen Tumoren. Greifswald 03.
15. Schmidts Jahrbücher. Mehrere Bände.
16. Schilling, Hermann, Sarkom des Kreuzbeins.

Beschreibung der Tafel.

Man sieht auf dem Bilde den grossen Tumor, der das kleine Becken vollständig ausfüllt, sodass auch, wie in der Abbildung sehr gut zu sehen ist, nur ein handbreiter Raum für die durchziehenden Beckenorgane zwischen Tumor und der rechten Beckenumgrenzung geblieben ist. Über den Tumor hinweg zieht die Arteria iliaca communis, die Arteria hypogastrica verliert sich in der Geschwulst

Lebenslauf.

Verfasser dieser Arbeit, Kurt Krüger, wurde am 14. Januar 1877 als Sohn des Rittergutsbesitzers Armin Krüger zu Rötzenhagen in Hinterpommern geboren.

Den ersten Unterricht erhielt ich in einer Dorfschule, besuchte dann das Progymnasium in Schlawe, das ich Ostern 1894 mit dem Zeugnis der Reife verliess. Von Ostern 94 bis Ostern 97 absolvierte ich die Oberklassen des Gymnasiums zu Treptow a. R., an welchem ich Ostern 97 die Reifeprüfung bestand. Bis Michaelis 97 war ich Landwirt, bezog dann die Universität Greifswald, um hier mich dem medizinischen Studium zu widmen. Sommer-Semester 99 bestand ich die medizinische Vorprüfung, Sommer-Semester 1902 das Staatsexamen, nach dem ich sofort als Assistenzarzt in der Kgl. Universitäts-Kinderklinik in Greifswald eintrat.

Während meiner Studienzeit besuchte ich die Vorlesungen, Kurse und Kliniken folgender Herren Professoren und Dozenten:

Ballowitz, Beumer, Bier, Bonnet, Busse, Grawitz, Hoffmann, Jung, Krabler, Krehl, Landois †, Leik, Limpricht, Löffler, Martin, Müller, Peiper, Richarz, Ritter, Rosemann, Schirmer, Schulz, Schütt, Solger, Strübing, Triepel, Tilmann.

Allen diesen seinen hochverehrten Lehrern spricht Verfasser an dieser Stelle seinen ehrerbietigsten Dank aus.

Thesen.

I.

Bei Phimose der Kinder ist die Behandlung mittels mechanischer Dehnung der Vorhaut der operativen vorzuziehen.

II.

Bei Behandlung der Dickdarmkatarrhe der Kinder ist Calomel dem Ricinus vorzuziehen.

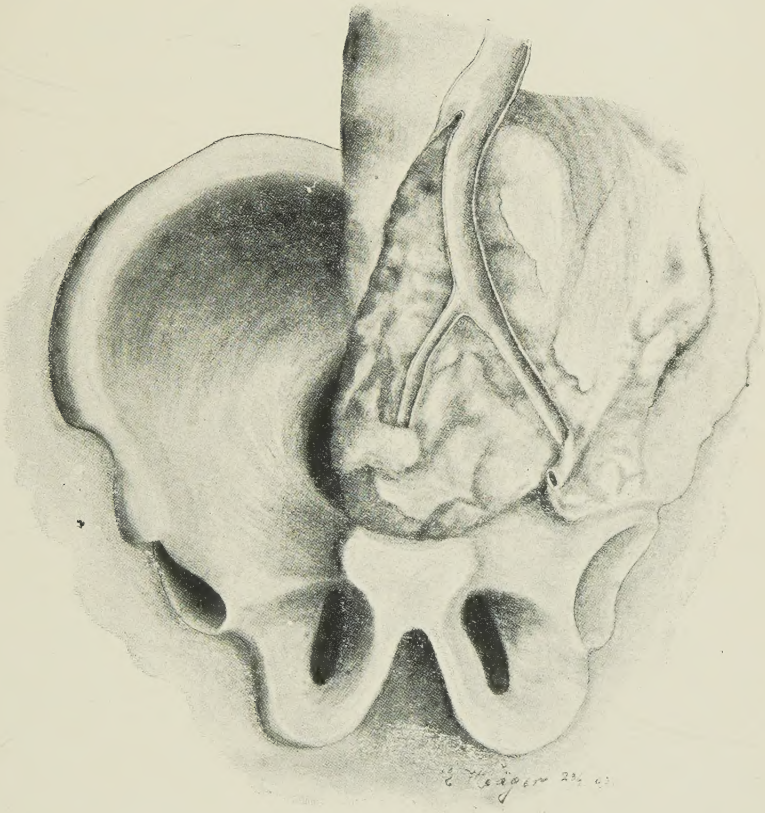

Gedruckt mit Genehmigung der hohen medizinischen Fakultät der Universität Greifswald.

Prof. Dr. Martin.

Referent: Prof. Dr. Martin.